

# Austausch einer Modellgussprothese durch einen implantatgetragenen Ersatz

Ein Fallbericht aus der Praxis von Dr. Steffen Ulbrich, Zurich.

In der Vergangenheit haben sich Patienten aus Kostengründen oder aus Angst vor einem chirurgischen Eingriff häufig für eine Prothese entschieden. Nach einer gewissen Tragzeit der Modellgussprothese machten sich jedoch die Nachteile deutlich bemerkbar und oft wurden

tigt. Die Zähne 46, 47 und 36 waren zu ersetzen, des Weiteren sollten die Zähne 17 und 26 durch Kronen ersetzt werden. Nach Beratung durch den Zahnarzt hat sie sich entschieden, die fehlenden Zähne durch eine auf Implantate gestützte Rekonstruktion zu ersetzen.

vorhanden, um die geplante Implantation durchzuführen. Die Messung aufgrund des OPGs sollte generell mit dem Faktor 0.8 multipliziert werden, um eine genügende Vergrößerung der Strukturen zu erreichen. Für den Zahn 36 wurde ein Implantat von 4.1 mm Durchmesser und 10 mm Länge, Tissue Level von Biodenta gewählt, ebenso für die Zähne 46 und 47 (Abb. 2). Bei allen drei Implantaten wurde das einphasige Verfahren eingesetzt; d.h. dass unmittelbar nach der Implantation das Healing Abutment eingeschraubt wurde (Abb. 3). Zum Vorteil der Patientin war somit kein zweiter chirurgischer Eingriff notwendig. Allerdings bestand die Gefahr einer Infektion, da ein direkter Kontakt aus der Mundhöhle zum Knochen bestand.

Nach dreimonatiger Einheilung der Implantate wurde die Versorgung verwirklicht, wobei insbesondere immer auf den korrekten Sitz der Abruckpfosten geachtet wurde. Dieser sollte immer mit einer Kontrollaufnahme überprüft werden. Aufgrund der günstigen Implantatpositionen konnte mit Standardabutments gearbeitet werden. Diese sollten allerdings, wenn möglich, im Labor individualisiert werden, wie in den Abbildungen sehr gut zu sehen ist (Abb. 4 und 5). Wegen der Elongation der Gegenbeziehung wurde entschieden, die Zähne 17 und 26 ebenfalls zu überkronen, womit eine ausgeglichene Okklusion erreicht werden konnte. Die Kronen aus Zirkonoxid wurden im DentaSwiss Labor in Berneck hergestellt (Abb. 6 und 7).

Nachdem die exakte Passform der Abutments und der Kronen röntgenologisch kontrolliert worden war (Abb. 8 und 9), konnten die Kronen mittels Zink-Phosphat-Zement zementiert werden. Die Röntgenaufnahmen zeigten das typische Umbaumuster für Tissue Level Implantate, d.h. stabiles Knocheniveau beim ersten Implantat-GeWINDE. [11](#)

Kontakt:

**Biodenta Swiss AG**  
9442 Berneck  
Tel.: 071 747 11 11  
www.biodenta.com  
emea@biodenta.com

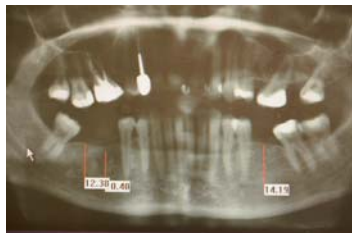


Abb. 1

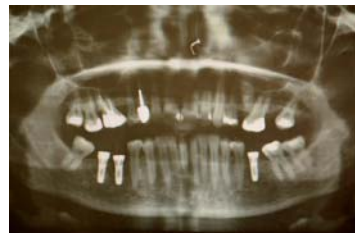

Abb. 2

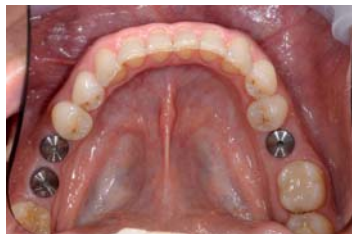

Abb. 3

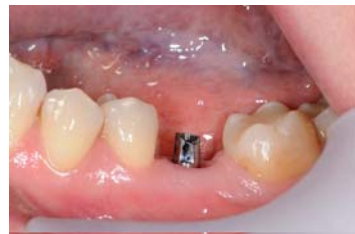

Abb. 4

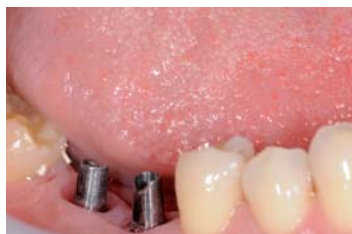

Abb. 5

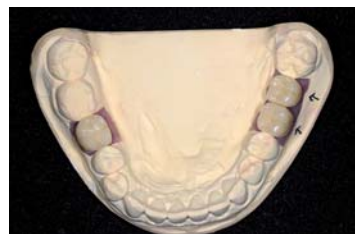

Abb. 6

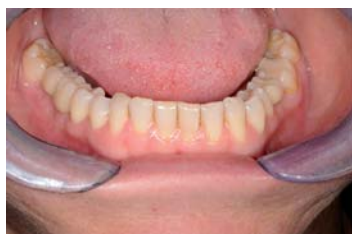

Abb. 7

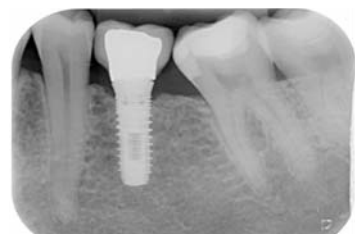

Abb. 8

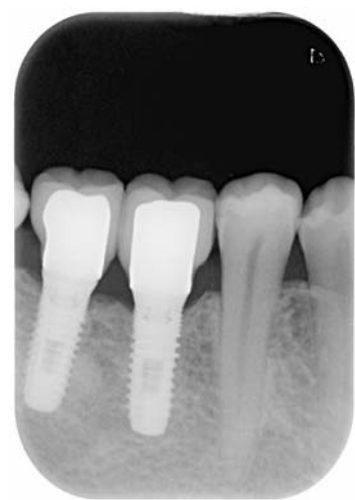

Abb. 9

Zahnärzte oder Chirurgen nachträglich gebeten, den für den Patienten nicht sehr komfortablen Zustand zu verbessern. Natürlich sollten vorher sämtliche Abklärungen getroffen werden, um eine perfekte Versorgung zu gewährleisten.

## Wieder herzlich lächeln können

Eine 45-jährige Patientin hatte bis zum chirurgischen Eingriff eine Modellgussprothese im Unterkiefer getragen. Der Tragekomfort war jedoch nicht optimal, die Patientin klagte in verschiedenen Situationen über partielle Bewegungen im Mund. Sie wagte kaum noch ein herzhaftes Lachen, da sie befürchtete, die Prothese würde sich aus Gründen, die sie nicht beeinflussen konnte, selbstständig lösen. Diese Erfahrungen haben auch andere Prothesenträger als hauptsächliche Gründe für ihr Unbehagen angegeben. Zudem waren die Klammern zur Stabilisierung des Zahnersatzes zu sehen und stellten also zusätzlich noch ein ästhetisches Problem dar. Die Prothese wurde zur Wiederherstellung der Kaufunktion angefer-

Vor dem Eingriff war eine OPG-Aufnahme (Abb. 1) gemacht worden, die zunächst eine Übersicht über das vorhandene Knochengewebe geben sollte. Auf Röntgenkugeln konnte verzichtet werden, da bereits ein OPG existierte und die Situation intraoral nahezu identisch war. Wie in der Abbildung zu sehen ist, war ausreichend Knochen

ANZEIGE

## DENTAL 2012



Nicht verpassen!

BERN JUNI 14 | 15 | 16

3 Tage Mittelpunkt für Dentalprofis

- Die grösste Dentalmesse der Schweiz auf über 12 400 m<sup>2</sup>
- Gleichzeitiger SSO-Kongress im selben Gebäude
- Standort Bern: zentrale Lage für die gesamte Schweiz und das nahe Ausland
- Unkomplizierte Anreise aus der ganzen Schweiz und international
- In Zusammenarbeit mit den führenden und wichtigen Verbänden der Schweizer Dentalwelt
- Anmeldung und Informationen auf der Webseite [www.dental2012.ch](http://www.dental2012.ch)

Patronat: **asd** Arbeitgeberverband der Schweizer Dentalbranche

Partner: **SVDA** Schweizer Verband der Dentalassistentinnen

Hauptpartner: **SSO** Schweizerische Zahnärztesgesellschaft SSO

Partner: **Swiss Dental Hygienists**

Partner: **VZLS** Verband Zahn technischer Laboratorien der Schweiz, VZLS

Partner: **Berufsverband für Dentalhygienikerinnen und Dentalhygieniker**

Medien Partner:

